- Copyright - Il Pensiero Scientifico Editore downloaded by IP 216.73.216.77 Wed, 02 Jul 2025, 00:39:02

Angioplastica delle arterie polmonari nel cuore polmonare cronico tromboembolico: un caso clinico paradigmatico

Daniele Guarino[1], Francesco Saia[2], Nevio Taglieri[2], Fabio Dardi[1], Mariangela Rotunno[2], Alessandra Manes[2], Fabio Niro[3], Sofia Martin Suarez[4], Davide Pacini[4], Nazzareno Galiè[1,2], Massimiliano Palazzini[1,2]

[1]*Dipartimento di Medicina Specialistica, Diagnostica e Sperimentale, Università degli Studi, Bologna*
[2]*U.O.C. Cardiologia, Dipartimento Cardio-Toraco-Vascolare, Azienda Ospedaliero-Universitaria di Bologna, Policlinico S. Orsola, Bologna*
[3]*U.O. Radiologia, Dipartimento Cardio-Toraco-Vascolare, Azienda Ospedaliero-Universitaria di Bologna, Policlinico S. Orsola, Bologna*
[4]*U.O. Cardiochirurgia, Dipartimento Cardio-Toraco-Vascolare, Azienda Ospedaliero-Universitaria di Bologna, Policlinico S. Orsola, Bologna*

Chronic thromboembolic pulmonary hypertension (CTEPH) is a complex disease where organized pulmonary thrombi and progressive vascular remodeling of the pulmonary arterial tree act synergistically to increase pulmonary vascular resistance and cause pulmonary hypertension. Balloon pulmonary angioplasty (BPA) has gained a renewed interest for the treatment of patients with CTEPH who are not undergoing surgery with pulmonary endarterectomy (PEA) or with persistent/recurrent pulmonary hypertension after PEA and has shown promising results in several observational studies conducted to date. We describe the case of a 42-year-old man with inoperable CTEPH in NYHA functional class III who normalized functional capacity, hemodynamic profile and main hemodynamic parameters after three BPA sessions.

Key words. Balloon pulmonary angioplasty; Chronic thromboembolic pulmonary hypertension; Pulmonary endarterectomy.

G Ital Cardiol 2021;22(3 Suppl 1):12S-16S

INTRODUZIONE

Il cuore polmonare cronico tromboembolico (*chronic thromboembolic pulmonary hypertension*, CTEPH) è una malattia rara, causata non solo da fenomeni tromboembolici ostruttivi cronici distribuiti lungo l'albero arterioso polmonare, ma anche da anomali processi di rimodellamento vascolare che si verificano sia nei vasi ostruiti che non ostruiti. Questi cambiamenti patologici sono responsabili dell'insorgenza di ipertensione polmonare (IP) pre-capillare, che a lungo termine può provocare scompenso cardiaco ventricolare destro e morte[1-3].

Il più recente algoritmo terapeutico per il CTEPH[4] suggerisce che il paziente debba essere prima valutato per l'intervento di endoarterectomia polmonare (*pulmonary endarterectomy*, PEA) in quanto la chirurgia sembra offrire i migliori risultati in termini prognostici nei pazienti operabili[5,6]. Tuttavia, non solo più del 30% dei pazienti risulta inoperabile (per motivi tecnici correlati all'intervento o comorbilità)[7], ma fino al 31% dei pazienti presenta IP persistente/ricorrente dopo PEA[8,9]. In queste due categorie di pazienti è consigliato il trattamento farmacologico con vasodilatatori polmonari, che si sono dimostrati in grado di migliorare la capacità di esercizio e il profilo emodinamico[10], con risultati comunque molto lontani da quelli della PEA. Data la necessità di strategie terapeutiche più efficaci per i pazienti inoperabili e con IP persistente/ricorrente nonostante PEA, recentemente è stata sviluppata e testata una strategia di trattamento percutanea e meno invasiva delle ostruzioni tromboemboliche, ossia l'angioplastica delle arterie polmonari (*balloon pulmonary angioplasty*, BPA), che ha mostrato risultati promettenti in diversi studi eseguiti sino ad oggi[11-13].

© 2021 Il Pensiero Scientifico Editore
Gli autori dichiarano nessun conflitto di interessi.
Per la corrispondenza:
Dr. Francesco Saia U.O.C. Cardiologia, Dipartimento Cardio-Toraco-Vascolare, Policlinico S. Orsola (Padiglione 23), Via Massarenti 9, 40138 Bologna
e-mail: francescosaia@hotmail.com

CASO CLINICO

Un uomo di 42 anni, ex fumatore, con un episodio anamnestico di embolia polmonare acuta nel mese di marzo 2018 e da allora in terapia con rivaroxaban 20 mg/die, è stato ricoverato presso il nostro Centro dedicato alla diagnosi e al trattamento dell'IP nel mese di luglio 2018 per persistenza di dispnea e segni diretti/indiretti di IP [severa dilatazione ventricolare destra; moderata insufficienza tricuspidale; pressione arteriosa polmonare sistolica stimata in ventricolo destro (PAPs) pari a 80 mmHg]. All'ingresso il paziente si presentava in classe funzionale NYHA III. Obiettivamente non mostrava segni di scompenso cardiaco destro in terapia diuretica (furosemide 50 mg/die). I parametri vitali risultavano nella norma. Le prove di funzionalità respiratoria erano normali e l'emogasanalisi arteriosa mostrava un quadro di normale ossiemia in aria ambiente. Il frammento N-terminale del propeptide natriuretico di tipo B (NT-proBNP) sierico risultava pari a 192 pg/ml (v.n. <100 pg/ml) e non emergevano alterazioni dei fattori della coagulazione. La distanza percorsa al test dei 6 min di marcia *(6-min walk di-*

- Copyright - Il Pensiero Scientifico Editore downloaded by IP 216.73.216.77 Wed, 02 Jul 2025, 00:39:02

stance, 6MWD) era di 528 m, in assenza di desaturazione sistemica in condizioni basali e sotto sforzo. L'ECG mostrava ipertrofia ventricolare destra, blocco di branca destra incompleto ed alterazioni della ripolarizzazione da sovraccarico ventricolare destro nelle derivazioni precordiali (Figura 1a). La tomografia computerizzata (TC) del torace con mezzo di contrasto documentava dilatazione dell'arteria polmonare principale (42 mm), ipertrofia delle arterie bronchiali e multipli e bilaterali difetti di perfusione a livello delle diramazioni arteriose segmentarie e subsegmentarie tipo "webs" (Figura 2a e 2b). La TC del torace ad alta risoluzione (*high resolution computed chest tomography*, HRCT) evidenziava la presenza di oligoemia a mosaico (Figura 2c). Il cateterismo cardiaco destro (*right heart catheterization*, RHC) confermava la presenza di IP pre-capillare con normale pressione atriale destra (PAD) e indice cardiaco (IC) ai limiti inferiori della norma: PAD 6 mmHg, pressione arteriosa media in arteria polmonare (PAPm) 56 mmHg, pressione di incuneamento in arteria polmonare (PCP) 7 mmHg, resistenze arteriose polmonari (RAP) 9.8 UW, IC 2.5 l/min/m^2 (calcolato con termodiluizione) e saturazione di ossigeno in arteria polmonare (SaO_2 AP) 67.2%. A completamento diagnostico è stata eseguita l'angiografia polmonare tradizionale non selettiva per il polmone destro e sinistro (proiezioni antero-posteriori e latero-laterali) che, oltre a confermare le stenosi e le "webs" individuate alla TC, ha permesso una valutazione più precisa delle lesioni vascolari distali (Figura 3).

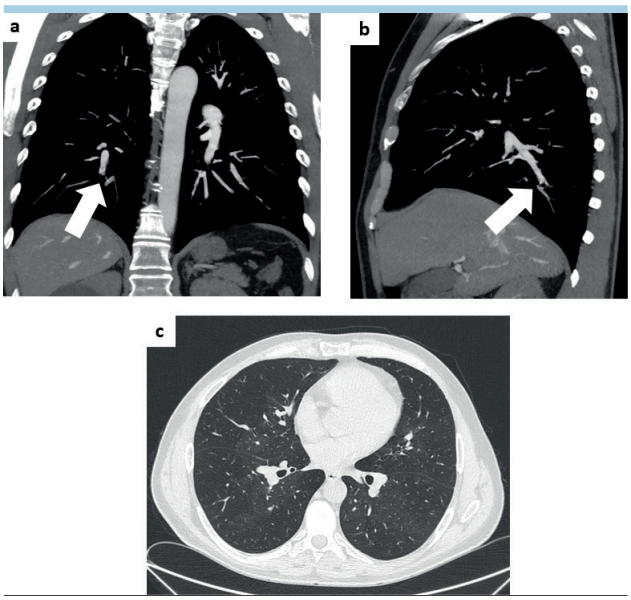

Figura 2. Tomografia computerizzata del torace alla valutazione basale. Ricostruzioni MIP (*maximum intensity projection*) in proiezione coronale (*a*) e sagittale (*b*) che evidenziano multipli e bilaterali difetti di perfusione segmentari e subsegmentari. Indicate dalle frecce bianche, "webs" endoluminali a carico del ramo segmentario per il segmento 10 del polmone destro. (*c*) Acquisizione ad alta risoluzione sul piano assiale che mostra un quadro di oligoemia a mosaico.

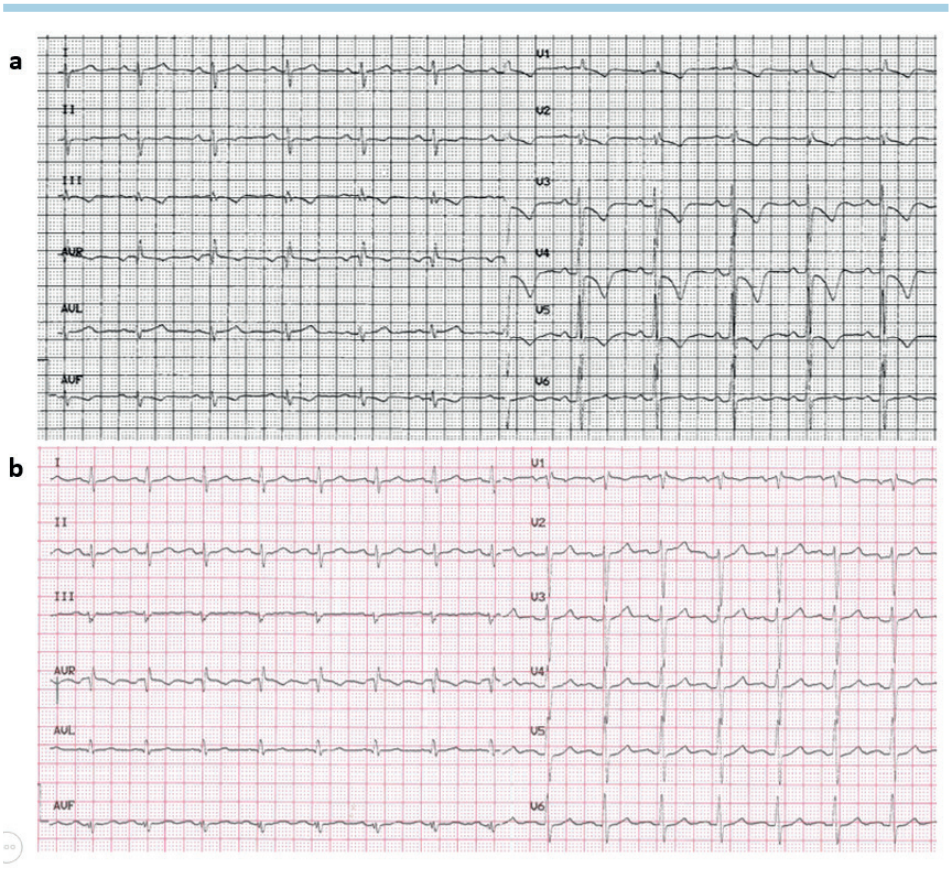

Figura 1. ECG alla valutazione basale (*a*), che mostra ipertrofia ventricolare destra e alterazioni della ripolarizzazione ventricolare nelle derivazioni precordiali, e dopo 9 mesi dall'ultima seduta di angioplastica delle arterie polmonari (*b*), che mostra normalizzazione delle alterazioni della ripolarizzazione ventricolare e dei segni di ipertrofia ventricolare destra.

- Copyright - Il Pensiero Scientifico Editore downloaded by IP 216.73.216.77 Wed, 02 Jul 2025, 00:39:02

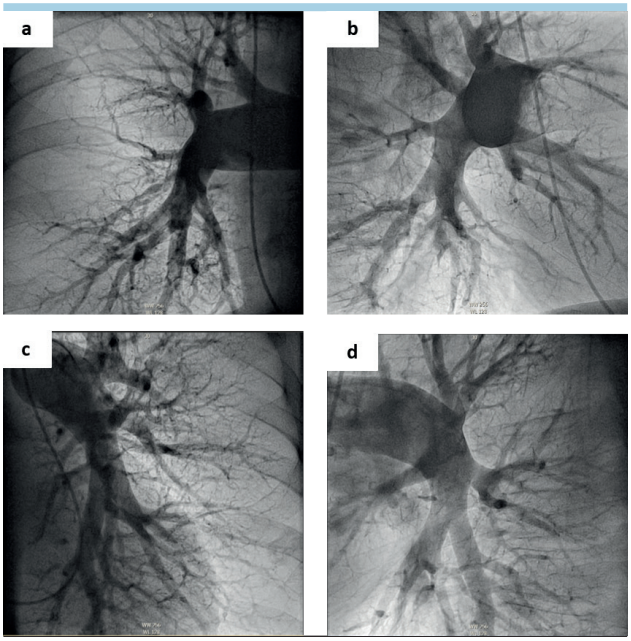

Figura 3. Angiografia polmonare tradizionale che mostra multipli e bilaterali difetti di riempimento endoluminali segmentari e subsegmentari. (*a*) Angiografia del polmone destro in proiezione antero-posteriore; (*b*) angiografia del polmone destro in proiezione latero-laterale; (*c*) angiografia del polmone sinistro in proiezione antero-posteriore; (*d*) angiografia del polmone sinistro in proiezione latero-laterale.

Una volta confermata la diagnosi di CTEPH il paziente veniva discusso nell'ambito di un Heart Team dedicato composto da cardiologi esperti di IP, cardiochirurghi esperti di PEA, cardiologi interventisti e radiologi esperti di malattie del circolo polmonare. L'anatomia delle lesioni, troppo distali, è risultata non favorevole per la PEA ma favorevole per BPA. In considerazione della compromissione del profilo emodinamico è stata iniziata terapia con inibitore della fosfodiesterasi-5 (sildenafil 20 mg tid). In considerazione della normale PAD, la terapia diuretica non veniva modificata. Da settembre a dicembre 2018 il paziente veniva sottoposto a tre sessioni di BPA. Nella prima sessione venivano trattate le arterie segmentarie e subsegmentarie per i segmenti 8 e 10 del polmone destro (Figura 4); nella seconda quelle per i segmenti 6 e 10 del polmone sinistro; nella terza quelle per i segmenti 5, 7 e 10 del polmone destro.

Durante la prima sessione il paziente presentava lieve emottisi senza significativa desaturazione arteriosa sistemica. La HRCT eseguita il giorno successivo mostrava segni di danno polmonare da riperfusione (*reperfusion pulmonary injury*, RPI) circoscritti al lobo inferiore destro (consensuali ai segmenti trattati 8 e 10). Durante la seconda sessione non si verificavano complicanze cliniche di rilievo; la HRCT eseguita il giorno successivo mostrava, però, un RPI circoscritto al lobo inferiore sinistro. Durante la terza sessione la rivascolarizzazione delle diramazioni arteriose per il segmento 5 veniva interrotta per la comparsa di lieve emottisi. Venivano quindi trattati i segmenti 7 e 10 (quest'ultimo precedentemente trattato nella prima sessione) senza ulteriori complicanze cliniche. La HRCT eseguita il giorno successivo mostrava un RPI circoscritto a carico del lobo inferiore destro.

Dopo 9 mesi dall'ultima sessione di BPA (settembre 2019) il paziente si trovava in classe funzionale NYHA II. L'esame obiettivo evidenziava ancora una volta normali parametri vitali e l'assenza di segni di scompenso cardiaco. La 6MWD non veniva valutata a causa di un trauma recente all'arto inferiore. L'ECG mostrava una completa normalizzazione delle alterazioni della ripolarizzazione ventricolare nelle derivazioni precordiali e la regressione dei segni indicativi di ipertrofia ventricolare destra (Figura 1b). Il RHC mostrava normalizzazione del profilo emodinamico a riposo (PAPm 25 mmHg, PCP 10 mmHg, RAP 1.6 UW, IC 4.3 l/min/m^2, SaO_2 AP 72%). In considerazione dei notevoli miglioramenti ottenuti con le sessioni di BPA si è deciso di non effettuare ulteriori sessioni e di mantenere la terapia medica con sildenafil.

Dopo 21 mesi dall'ultima sessione di BPA (settembre 2020) il paziente si trovava in classe funzionale NYHA I, in buone condizioni di compenso cardiocircolatorio. La 6MWD era migliorata, arrivando a 630 m, senza desaturazione durante lo sforzo. L'ECG era invariato rispetto a quello di settembre 2019. Il RHC confermava un normale profilo emodinamico a riposo (PAPm 21 mmHg, PCP 7 mmHg, RAP 1.6 UW, IC 4.0 l/min/m^2, SaO_2 AP 72.5%). Alla luce del significativo miglioramento clinico, funzionale ed emodinamico, confermato dopo quasi 2 anni dal termine delle sedute di BPA, si decideva di sospendere la terapia con sildenafil. La sospensione della terapia specifica non determinava successivamente alcun peggioramento del quadro clinico e funzionale. La Tabella 1 riassume i parametri clinici, funzionali ed emodinamici al momento della prima valutazione del paziente, dopo terapia con sildenafil e dopo 9 e 21 mesi dal termine delle sessioni di BPA.

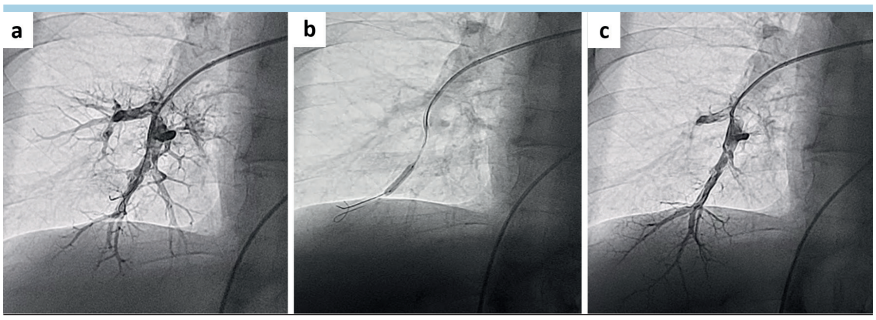

Figura 4. Prima sessione di angioplastica delle arterie polmonari. (*a*) Estese "webs" endoluminali a carico di un ramo segmentario per il segmento 8 del polmone destro. (*b*) Dilatazione con pallone a bassa pressione. (*c*) Risultato angiografico post-dilatazione.

- Copyright - Il Pensiero Scientifico Editore downloaded by IP 216.73.216.77 Wed, 02 Jul 2025, 00:39:02

Tabella 1. Parametri clinici, funzionali ed emodinamici alla valutazione basale, dopo sildenafil e a distanza di 9 e 21 mesi dall'ultima sessione di angioplastica delle arterie polmonari.

	Basale pre-sildenafil–pre-BPA	Post-sildenafil–pre-BPA	Post-BPA (9 mesi)	Post-BPA (21 mesi)
Classe NYHA	III	II	II	I
6MWD (m)	528	575	–	630
PAD (mmHg)	6	6	5	5
PAPm (mmHg)	56	43	25	21
PCP (mmHg)	7	11	10	7
IC (l/min/m^2)	2.5	3.2	4.3	4.0
RAP (UW)	9.8	4.8	1.6	1.6
CAP (ml/mmHg)	1.1	2.0	4.8	5.6
SaO_2 AP (%)	67.2	76.9	72.0	72.5

6MWD, distanza percorsa al test di 6 min di marcia; BPA, angioplastica delle arterie polmonari; CAP, compliance dell'arteria polmonare (calcolata come rapporto tra gittata sistolica e pressione polmonare differenziale); IC, indice cardiaco; NYHA, New York Heart Association; PAD, pressione atriale destra; PAPm, pressione arteriosa polmonare media; PCP, pressione di incuneamento capillare polmonare; RAP, resistenze arteriose polmonari; SaO_2 AP, saturazione di ossigeno in arteria polmonare.

DISCUSSIONE

Per molti anni il trattamento del CTEPH si è avvalso esclusivamente della chirurgia (PEA), con eccellenti risultati. Tuttavia molti pazienti non sono candidabili all'intervento chirurgico ed alcuni di essi presentano IP persistente/ricorrente nonostante l'intervento. Tali elementi giustificano la necessità dell'approvazione di una terapia alternativa. Il trattamento farmacologico può portare ad un miglioramento funzionale che non è comparabile a quello della PEA. La BPA è stata recentemente approvata per il trattamento del CTEPH inoperabile e dell'IP persistente/ricorrente dopo PEA e ha mostrato risultati promettenti in diversi trial clinici non randomizzati[11-13]. Lo scopo di questo caso clinico era quello di dimostrare l'efficacia e la sicurezza della BPA eseguita presso il nostro Centro di diagnosi e terapia dell'IP (Ospedale S. Orsola-Malpighi di Bologna) in un paziente considerato inoperabile per la presenza di difetti di perfusione distali. Da settembre 2018 a dicembre 2018 un uomo di 42 anni, affetto da CTEPH non operabile con difetti di perfusione segmentari/subsegmentari, è stato sottoposto a tre sessioni di BPA. Complessivamente sono stati trattati 5 diversi segmenti polmonari nell'arco di un periodo di 3 mesi. Gli eventi avversi documentati sono stati due episodi di emottisi lievi ed autolimitantisi, durante la prima e la terza sessione, ed un RPI di entità circoscritta, documentato dopo tutte le procedure. Nessuno di questi eventi è risultato potenzialmente fatale o severo. A distanza di 21 mesi dall'ultima sessione di BPA è stato documentato un significativo miglioramento clinico, funzionale ed emodinamico. Più nello specifico è stata ottenuta una completa normalizzazione del profilo emodinamico al RHC, che ha consentito di sospendere la terapia con sildenafil.

È possibile concludere che la BPA, quando applicata al giusto paziente e da parte di operatori esperti, è in grado di portare a straordinari risultati a scapito di effetti collaterali perlopiù minori e a risoluzione spontanea.

RIASSUNTO

Il cuore polmonare cronico tromboembolico (CTEPH) rappresenta una malattia complessa dove materiale tromboembolico cronico organizzato da un lato e patologici fenomeni di rimodellamento vascolare dall'altro agiscono in maniera sinergica nel determinare un incremento delle resistenze vascolari polmonari. L'angioplastica delle arterie polmonari (BPA) è stata recentemente approvata per il trattamento dei pazienti con CTEPH non passibili di trattamento chirurgico con endoarterectomia polmonare (PEA) o affetti da ipertensione polmonare persistente/ricorrente dopo PEA ed ha mostrato risultati promettenti in diversi studi osservazionali condotti sino ad oggi. Descriviamo il caso clinico di un uomo di 42 anni affetto da CTEPH non operabile in classe funzionale NYHA III che ha normalizzato la capacità funzionale, il profilo emodinamico e i principali parametri emodinamici dopo tre sedute di BPA.

Parole chiave. Angioplastica delle arterie polmonari; Cuore polmonare cronico tromboembolico; Endoarterectomia polmonare.

BIBLIOGRAFIA

1. Delcroix M, Lang I, Pepke-Zaba J, et al. Long-term outcome of patients with chronic thromboembolic pulmonary hypertension: results from an international prospective registry. Circulation 2016;133:859-71.

2. Kim NH, Delcroix M, Jenkins DP, et al. Chronic thromboembolic pulmonary hypertension. J Am Coll Cardiol 2013;62(25 Suppl):D92-9.

3. Fedullo P, Kerr KM, Kim NH, Auger WR. Chronic thromboembolic pulmonary hypertension. Am J Respir Crit Care Med 2011;183:1605-13.

4. Kim NH, Delcroix M, Jais X, et al. Chronic thromboembolic pulmonary hypertension. Eur Respir J 2019;53:1801915.

5. Jenkins D, Madani M, Fadel E, D'Armini AM, Mayer E. Pulmonary endarterectomy in the management of chronic thromboembolic pulmonary hypertension. Eur Respir Rev 2017;26:160111.

6. Jenkins D. Pulmonary endarterectomy: the potentially curative treatment for patients with chronic thromboembolic pulmonary hypertension. Eur Respir Rev 2015;24:263-71.

7. Pepke-Zaba J, Delcroix M, Lang I, et al. Chronic thromboembolic pulmonary hypertension (CTEPH): results from an in-

- Copyright - Il Pensiero Scientifico Editore downloaded by IP 216.73.216.77 Wed, 02 Jul 2025, 00:39:02

ternational prospective registry. Circulation 2011;124:1973-81.

8. Mayer E, Jenkins D, Lindner J, et al. Surgical management and outcome of patients with chronic thromboembolic pulmonary hypertension: results from an international prospective registry. J Thorac Cardiovasc Surg 2011;141:702-10.

9. Freed DH, Thomson BM, Berman M, et al. Survival after pulmonary thromboendarterectomy: effect of residual pulmonary hypertension. J Thorac Cardiovasc Surg 2011;141:383-7.

10. Ghofrani HA, D'Armini AM, Grimminger F, et al.; CHEST-1 Study Group. Riociguat for the treatment of chronic thromboembolic pulmonary hypertension. N Engl J Med 2013;369:319-29.

11. Mizoguchi H, Ogawa A, Munemasa M, Mikouchi H, Ito H, Matsubara H. Refined balloon pulmonary angioplasty for inoperable patients with chronic thromboembolic pulmonary hypertension. Circ Cardiovasc Interv 2012;5:748-55.

12. Kurzyna M, Darocha S, Pietura R, et al. Changing the strategy of balloon pulmonary angioplasty resulted in a reduced complication rate in patients with chronic thromboembolic pulmonary hypertension. A single-centre European experience. Kardiol Pol 2017;75:645-54.

13. Inami T, Kataoka M, Ando M, Fukuda K, Yoshino H, Satoh T. A new era of therapeutic strategies for chronic thromboembolic pulmonary hypertension by two different interventional therapies; pulmonary endarterectomy and percutaneous transluminal pulmonary angioplasty. PLoS One 2014;9:e94587.